

CASO CLÍNICO

Ruptura diafragmática traumática: Un diagnóstico que puede ser desapercibido

Traumatic diaphragmatic rupture: a diagnostic that could be unperceived

Oscar Vera Carrasco¹, José Luis Viruez Soto² & Karen Mabel Torrez Cruz¹

1. Unidad de Medicina Crítica y Terapia Intensiva, Instituto Nacional del Tórax (INT), La Paz, Bolivia

2. Unidad de Medicina Crítica y Terapia Intensiva, Hospital Militar Central, La Paz, Bolivia

Autor para correspondencia: Oscar Vera, oscar4762@yahoo.es

PALABRAS CLAVE: Ruptura diafragmática traumática, hernia diafragmática

KEYWORDS: Traumatic diaphragmatic rupture, diaphragmatic hernia

Cómo citar este artículo: Vera O, Viruez JL, Torrez KM. Ruptura diafragmática traumática: Un diagnóstico que puede ser desapercibido. Cuad Hosp Clín. 2009;54:130-133

PRESENTACIÓN DEL CASO

Paciente mujer de 17 años, procedente y residente de la provincia Ingavi, del Departamento de La Paz; ingresó al servicio de Emergencias del Instituto Nacional del Tórax (INT) con el antecedente de haber sufrido tres semanas antes, una contusión accidental sobre el hemitórax derecho, durante un juego de fútbol, acompañada de pérdida de la conciencia y recuperación de la misma después de 30 minutos sin atención médica.

A partir de ese acontecimiento, presentó dolor punzante de moderada intensidad en hemitórax derecho, alzas térmicas no cuantificadas, tos, expectoración mucopurulenta, náuseas, vómitos gástricos, hemoptoicos, cefalea holocraneana intensa, astenia y adinamia, motivos por los que acudió a consulta en un centro hospitalario, donde fue internada por el lapso de 24 horas con los diagnósticos de "neumonía adquirida en la comunidad (NAC) tipo III, derrame pleural, hemotórax derecho infectado, sepsis con foco pulmonar e insuficiencia respiratoria aguda". Durante su permanencia en ese nosocomio presentó mayor compromiso respiratorio y deterioro progresivo del estado de conciencia hasta llegar al INT.

Al examen físico de ingreso destacó. Glasgow:

10/15, (O:3, V:2, M:5), FC: 149 lpm. PA: 90/54 mmHg, PAM: 60mmHg, llenado capilar 3", IS 0.6, FR: 50 cpm, SpO2 54% con oxígeno suplementario por máscara oronasal simple a 8L/min; aumento del trabajo respiratorio con uso de músculos accesorios; a la auscultación pulmonar se evidenció en hemitórax derecho ausencia de ruidos respiratorios y presencia de ruidos hidroaéreos, a la percusión

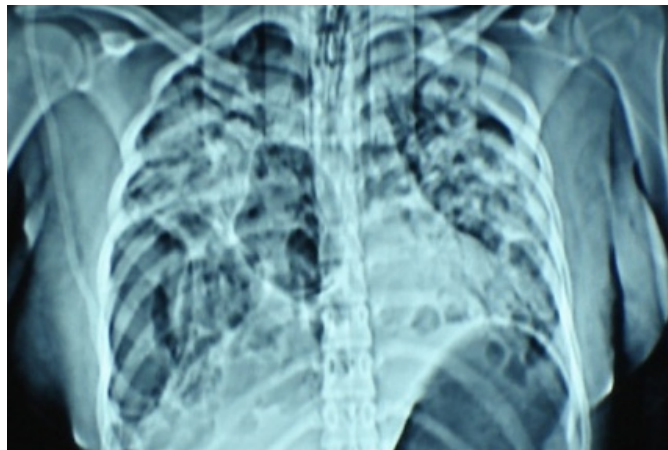


Figura 1. Radiografía de tórax: destacan imágenes infiltrativas en ambos campos pulmonares y radiolúcidas en hemitórax derecho

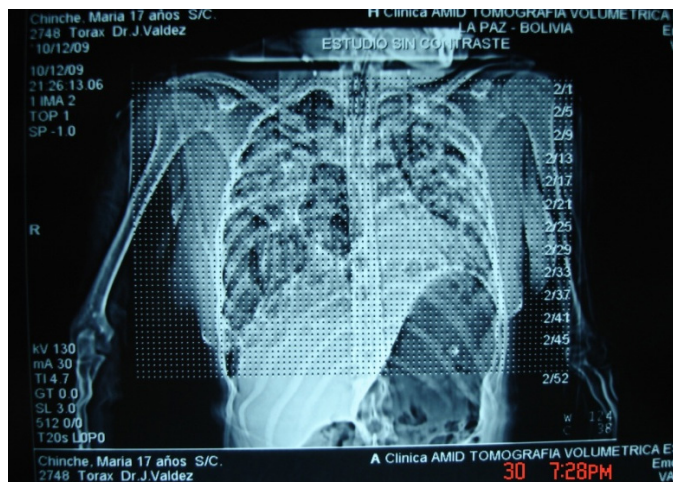

Figura 2. TAC torácica: destacan imágenes radiolúcidas en proyección de campo pulmonar derecho, además de infiltrativas bilateral

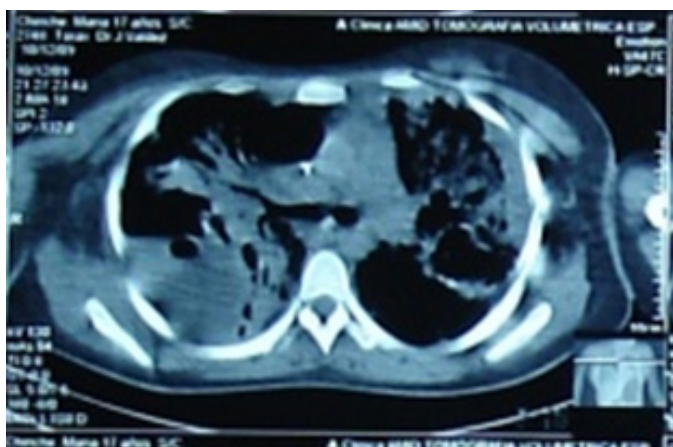


Figura 3. TAC torácica: destacan imágenes radiolúcidas en proyección de campo pulmonar derecho, además de infiltrativas bilateral

llamaba la atención la presencia de timpanismo. A nivel abdominal presentaba distensión abdominal, timpanismo y signos de peritonismo; la T° registrada: 38°C.

Entre los exámenes realizados destacó: Hemograma: Ht 33%, Hb 10,5g%, GB 17.000/mm³, segmentados 70%, linfocitos 26%, cayados 4%. VES 50mm. Glucemia 150mg/dL, creatinina 1,1mg/dL, BD 0,7mg/dL, BI: 0,3mg/dL, BT 1,0mg/dL. TGO 33 UI/L, TGP 16 UI/L, fosfatasa alcalina 102 UI/L. Electrolitos: sodio 138mmol/l, potasio 4,4mmol/L, cloro 106mmol/L. Coagulograma: TP12 seg., actividad de protrombina 100%. Gasometría arterial: pH 7,18; pCO₂ 47mmHg, pO₂ 91mmHg, HCO₃ 17mmol/L, BEb -12mmol/L. Proteínas totales 5,2 g/dL, albumina 3,2 g/dL.

Radiografía AP tórax: infiltrado alveolo intersticial

bilateral. Imágenes radiolúcidas en región paracardiaca derecha de bordes bien definidos. No se visualizaba seno costofrénico derecho, desplazamiento de mediastino al lado izquierdo. Dilatación de cámara gástrica (Figura 1).

TAC simple de tórax: Infiltrado alveolar bilateral e imágenes radiolúcidas en hemitórax derecho (Figuras 2 y 3).

DISCUSIÓN

En los últimos 50 años ha aumentado la incidencia de ruptura diafragmática de origen traumático debido a un aumento en los accidentes automovilísticos, los cuales ocasionan el 90% de estas lesiones.^{2,4} Los mecanismos menos frecuentes, entre los cuales se encuentra el presente caso, incluyen caídas, golpes directos, accidentes de trabajo y lesiones por atrapamiento.³

De todos los pacientes admitidos a un hospital por trauma contuso torácico la incidencia por ruptura diafragmática está entre el 0,8 y 1,6%, mientras que en estudios de autopsia de las víctimas por trauma severo múltiple, la incidencia del rango de ruptura diafragmática se eleva del 5,2 al 17%.¹

La mortalidad total se reporta del 3,8%. Cuando existe encarcelación de vísceras –como en el presente caso- la mortalidad se eleva a un 20%, y en el caso de presentarse estrangulación de la víscera contenida –como en el caso que presentamos, el colon- hasta un 80%, además esta mortalidad se eleva por las lesiones asociadas a otros órganos; en la literatura son muy comunes las lesiones asociadas a otros órganos hasta en un 90% a 100%.^{2,5}

Esta mortalidad desciende cuando la ruptura diafragmática se reconoce tempranamente y se realiza reparación quirúrgica respectiva. Existen series que reportan una mortalidad perioperatoria de 15,7% en los casos con diagnóstico temprano (menos de 24h); por lo tanto, el correcto manejo operatorio en un estadio temprano conservará la mortalidad en un mínimo.⁸

La lesión diafragmática es una marca de trauma severo, y al parecer, es una de las lesiones traumáticas “mal diagnosticadas” - casi siempre desapercibida- debido a la inespecificidad de su cuadro clínico.^{6,9}

Los desgarros diafragmáticos por trauma cerrado obedecen a cambios en las fuerzas vectoriales que acompañan a los accidentes por desaceleración, el mecanismo de ruptura del diafragma ha sido atribuido tradicionalmente al súbito incremento del gradiente de presión entre la cavidad pleural y peritoneal, sin

embargo, el mecanismo exacto se desconoce. Como en el presente caso, el mecanismo en sí –golpe directo– demuestra que la lesión contusa también puede ocasionar un aumento explosivo en la presión intraabdominal o intratorácica, lo cual puede ejercer una energía cinética que cruza el diafragma y que al exceder la fuerza tensil de la misma lo puede “romper”.^{8,11}

Se ha reportado que en los accidentes con impacto lateral, existe con mayor frecuencia ruptura diafragmática, como presumimos en el presente caso.¹⁰

El predominio del hemidiafragma lesionado depende del mecanismo del trauma, siendo en un 90% del lado izquierdo, en 20% del lado derecho y 6% en forma bilateral.^{12,13}

La herniación intratorácica de los órganos abdominales ocurre en el 85% de los pacientes, causando estrangulación del estómago, el 15% de los pacientes fallecen por lesiones asociadas. Sin embargo, se ha observado que todos los pacientes con trauma contuso, tienen trastornos respiratorios e hipersensibilidad abdominal en el momento de su admisión a un servicio médico, pero no se demostró constituir un factor independiente de morbilidad.⁸

Todos los autores están de acuerdo que una alta sospecha de ruptura diafragmática es esencial durante la evaluación inicial del paciente con trauma toracoabdominal contuso, basada en el mecanismo del trauma, el sitio del mismo y los hallazgos radiológicos, debido a que los signos físicos pueden ser inespecíficos.^{10,11}

El diagnóstico preoperatorio sólo se logra según algunas series en un 50 a 60%, y durante la cirugía entre un 25 a 60% de los casos.^{9, 13}

Las lesiones agudas, especialmente las que no se acompañan de herniaciones pueden cursar asintomáticas o con dolor abdominal, dolor torácico, insuficiencia respiratoria, acortamiento de la respiración- en 85% de los casos- disnea, resistencia en la pared abdominal, irritación peritoneal o distensión abdominal, hipotensión o choque; por lo inespecífico del cuadro, el examen físico rara vez orienta al diagnóstico.^{8,12}

El motivo de nuestra presentación, sospecha de ruptura de diafragma se basó en los criterios de Bawditchs, estos incluyen: i) inmovilidad del tórax lesionado, ii) desplazamiento mediastinal, iii) ausencia de ruidos respiratorios, iiiii) ruidos intestinales en el tórax y iiiiii) percusión timpánica del tórax.^{1, 7, 9, 12}

En la tomografía axial computarizada, se describe

un signo de herniaciones traumáticas del estómago que muestra asas semicirculares separadas por una banda de atenuación de tejido blando, algo semejante a un sándwich; sin embargo, esta imagen encontrada en el lado derecho en el presente caso, correspondió a asas distendidas del colon.⁶

En la radiografía simple de tórax existe una baja frecuencia de datos que orientan hacia un diagnóstico temprano o preoperatorio de lesión diafragmática; un 30 a 50% de estos estudios son normales en presencia de lesión diafragmática, pero las radiografías repetidas pudieran orientar hacia el diagnóstico y alertar al médico.⁹ En los hallazgos radiológicos en el caso que exponemos se encontraron: alteraciones en el hemidiafragma derecho con cambios en los niveles diafragmáticos, presencia de contenido abdominal y hemotórax.^{3,7}

El retraso de la laparotomía exploratoria es la responsable de la baja frecuencia del diagnóstico de las hernias diafragmáticas. Se aconseja el abordaje abdominal en las hernias transdiafragmáticas como resultado del trauma contuso abdominal agudo debido al mayor número de lesiones intraabdominales, asociadas. En los casos en los cuales el diagnóstico se retrasa por una semana a más de tres meses se deberá realizar una incisión toracoabdominal o torácica en el lado que se sospeche la ruptura diafragmática.⁴

CONCLUSIÓN

En todo paciente con trauma toracoabdominal cerrado severo no es fácil llegar al diagnóstico de la ruptura diafragmática, pero hay que sospecharla siempre para que no sea inadvertida, aun cuando solo nos apoyemos en la radiografía simple de tórax.

En la exploración quirúrgica es conveniente revisar los hemidiafragmas ya que el pasar inadvertida su ruptura puede causar un gran número de complicaciones respiratorias y una elevada mortalidad.

REFERENCIAS

1. Reber PU, Schmied B, Seiler CA, Baer U, Patel AG, Büchler MW. Missed diaphragmatic injuries and their long-term sequelae. *J Trauma*. 1998;44:183-88.
2. Kruska LA, Corry D, Kealy P. Transdiaphragmatic intercostals hernia resulting from blunt trauma. Case report. *J Trauma*. 1998;45:822-24.
3. Kulick DM, Park SJ, Harrison BS, Shumway SJ. Traumatic aortic and diaphragmatic rupture in a patient with dextrocardia and situs inversus: case report. *J Trauma*. 1998;45:397-99.

4. Amezcua PJ; Resendiz RC, Sabbagh MG, Martínez GA. Lesiones traumáticas de diafragma no identificadas y su presentación tardía. *Cirujano General*. 1999;21:101.
5. Slim K. Ruptures et plaies du diaphragme. *Journal de Chirurgie. Service de Chirurgie Generale et Digestive, CHU, Clermont Ferrand*. 1999;136(2):6775.
6. Killeen KL, Mirvis SE, Shanmuganathan K. Helical CT of diaphragmatic rupture caused by blunt trauma. *American Journal of Roentgenology*. 1999;173:1611-6.
7. Shackleton KL, Stewart ET, Taylor AJ. Traumatic diaphragmatic injuries: spectrum of radiographic findings. *Radiographics*. 1998;18: 49-59.
8. Montresor E, Mangiante G, Vassia S, Barbosa A, Attino M, Bortolasi L, et al. La rottura del diaframma da trauma chiuso. Contributo casistico e revisione della letteratura. *Ann-Ital-Chir*. 1997;68:297-303.
9. Goh K, Sasajima T, Inaba M, Kubo Y, Morimoto N, Nosaka T. Repair of diaphragmatic hernia through the thoracoabdominal spiral incision. *Kyobu Geka*. 1996;49:449-51.
10. Mouroux J, Padovani B, Poirier NC, Benchimol D, Bourgeon A, Deslauriels J et al. Technique for the repair of diaphragmatic eventration. *Ann Thorac Surg*. 1996;62:905-7.
11. Degiannis E, Levy RD, Sofianos C, Potokar T, Florizoone MG, Saadia R. Diaphragmatic herniation after penetrating trauma. *Br J Surg*. 1996;83:88-91.
12. Pfannschmidt J, Seiler H, Bottcher H, Karadiakos N, Heisterkamp B. Zwerchfellrupturen: Diagnostik terapie Ergebnisse, erfahrungen bei 64 patient. *Aktuelle Traumatol*. 1994;24:48-51.
13. Vento AE, Heikkila L, Perhoniemi V, Salo JA. Delayed intrathoracic herniation of the stomach with pleural empyema due to diaphragmatic stab wound. *Scand J Thorac Cardiovasc Surg*. 1996;30:45-8.