

CASO CLÍNICO

Tumor sólido pseudopapilar: Presentación de caso, manejo y tratamiento quirúrgico curativo

Solid pseudopapilar tumor: Case presentation, handling and surgical healing treatment

Nataniel Claros, Rogers Laguna, Juan Carlos Mamani

Servicio de Cirugía, Hospital Obrero N° 1 de La Paz, Bolivia

Autor para correspondencia: Nataniel Claros, Av. 6 de Agosto 2464 Ed. Los Jardines Torre 1 Tercer piso Medica Central. Teléfono: (591) 2 2444536, nclaros@gmail.com

PALABRAS CLAVE: Tumor sólido pseudopapilar

KEYWORDS: Solid pseudopapilar tumor

Cómo citar este artículo: Claros N, Laguna R, Mamani JC. Tumor sólido pseudopapilar: Presentación de caso, manejo y tratamiento quirúrgico curativo. *Cuad Hosp Clín* 2009;54:49-52

INTRODUCCIÓN

Descrito por primera vez por Frantz en 1959^{1,2} los tumores sólidos pseudopapilares (TSS) son neoplasias de origen epitelial, de etiología incierta que afectan generalmente a mujeres jóvenes.² Dentro la sinonimia para referir dicha lesión se los conoce también como neoplasia papilar epitelial, tumor acinar sólido y quístico, neoplasia papilar quística, carcinoma papilar quístico, tumor papilar de bajo grado y finalmente tumor de Frantz por su primera descripción. Si bien es cierto que tienen un potencial maligno, este es solo del 1 a 2%³ y no fue sino hasta 1996 cuando la OMS⁴ lo reconoce con su actual nombre, tumor sólido pseudopapilar.

Debido a que la neoplasia es muy rara, el objetivo de este reporte de casos es presentar el caso clínico y discutir sobre algunos hechos de su diagnóstico y manejo quirúrgico.

Caso Clínico: Se trata de una paciente de género femenino de 29 años de edad natural y residente de la ciudad de La Paz, soltera, de ocupación empleada pública sin hábitos tóxicos. Tiene como antecedente internación previa en marzo del 2008, por lo que fue sometida a laparatomía exploratoria, con biopsia dirigida y ninguna resección abdominal que reportan ganglio linfático con hiperplásico folicular reaccional y páncreas normotípico.

Ingresa el 2 de junio de 2010 por un cuadro clínico de un mes de evolución caracterizado por dolor abdominal aparentemente pungitivo en epigastrio y

mesogastrio, pigmentación amarillenta de escleras y piel, con coluria, acolia y prurito generalizado intenso a predominio nocturno, con escoriaciones en ambos miembros inferiores. Al cuadro se asocia estado nauseoso y vómitos alimentarios.

Al examen físico, paciente con ictericia universal, piel y mucosas bien hidratadas, orientada en las tres esferas, hemodinámicamente estable. Cardiopulmonar asignológico. En el examen abdominal, se aprecia cicatriz mediana supraumbilical abdomen blando, depresible, doloroso en epigastrio e hipocondrio derecho a la palpación profunda y masa mal definida de unos 15 cm de diámetro en ambas regiones.

Los laboratorios muestra serie roja dentro de límites normales, leucocitos 9800 mm³, (formula diferencial: segmentados 74%, eosinofilos 3%, linfocitos 20% monocitos 3%) Tiempo de Protrombina: 13,5 Seg, INR: 1.25, amilase de 160 UI, Bilirrubina Total 7,8 mg/dl (BD: 4,8 mg/dl, BI: 3,0 mg/dl), Creatinina de 0,7 mg/dl, Electrolitos normales, Fosfatasa Alcalina de 1600 U/l, Transaminasas TGO 450U/l, TGP 500 U/l, glucemia 86 mg/dl, Albumina de 4,9 gr/dl, proteínas totales de 7,1 mg/dl. La dosificación de marcador tumoral CA 19,9 es de 28 U/ml (valor de referencia hasta 37U/ml). La dosificación de antígeno carcinoembrionario es de 3.5 ng/ml. Examen General de Orina con urobilinogeno de 2UE/dl, resto normal. Ecografía reporta tumoral en hilio hepático de 11,3 cm de diámetro, dilatación de vías biliares (11,6mm.) y colecistitis crónica litiásica con litos de 1,6 a 1,7 cm.

Se realiza colangiopancreatografía retrógrada endoscópica (CPRE) que reporta rechazo extrínseco de marco duodenal por proceso expansivo probablemente quístico de cabeza de páncreas. La colangiografía transparieto hepática que reporta obstrucción biliar completa en unión de hepático común - colédoco por angulación cerrada provocada por rechazo compresivo extrínseco (tumor probablemente quístico de páncreas). (Figura 1)

La duodenografía hipotónica (Figura 2) muestra apertura del marco duodenal y en la fluoroscopia movilidad normal de las paredes del duodeno.

Las imágenes tomográficas reportan tumor quístico de cabeza de páncreas. (Figura 3)

Con el diagnóstico preoperatorio de TSS se realizó duodenopancreatectomía (procedimiento de Whipple) en fecha 16 de junio de 2010 con un tiempo quirúrgico de 4:30 hrs.

En el post operatorio inmediato es referida a sala de cuidados quirúrgicos intermedios, recibiendo nutrición parenteral desde el segundo día post operatorio. Recibió antibióticos profilácticos en base a cefazolina 2 gramos preoperatorio y 1 dosis 4 horas

después de iniciada la cirugía. Es externada de la UCI el 25 de junio de 2010 con vía oral, sin alimentación parenteral a sala común y externada del hospital en fecha 29 de junio del mismo año en buenas condiciones generales. La pieza anatomopatológica consiste en una masa tumoral de 15 cm de diámetro de cabeza de páncreas, que tiene anexo duodeno asociado a píloro en un extremo y duodeno hasta ángulo de Treitz (Figura 5).

El Diagnóstico histopatológico reporta tumor sólido pseudopapilar de páncreas.

DISCUSIÓN

El TSS es una neoplasia rara de páncreas que fue descrito por primera vez por Frantz en 1956 y hasta la fecha no sobrepasan más de 500 reportes en el mundo entero.

Los carcinomas exocrinos han sido clasificados en cistoadenomas serosos que incluyen las neoplasias quísticas mucinosas, los quistes serosos y el tumor sólido pseudopapilar.⁵

Los TSS constituyen 0,2 a 2,7% de los tumores primarios no endócrinos del páncreas,^{3,5-8} con claro predominio de mujeres jóvenes asiáticas y afroamericanas en más del 90% entre la segunda y la tercera década de la vida con una relación 1:9,5^{3,5,9,10} masculino : femenino. Si se presenta en el género masculino, la edad de presentación promedio parece ser un poco más alta (31 vs 24 años) y existe mayor porcentaje de malignidad.³

Se han establecido algunos probables orígenes como que puedan derivar de células del conducto pancreático, de células acinares, de células endocrinas,

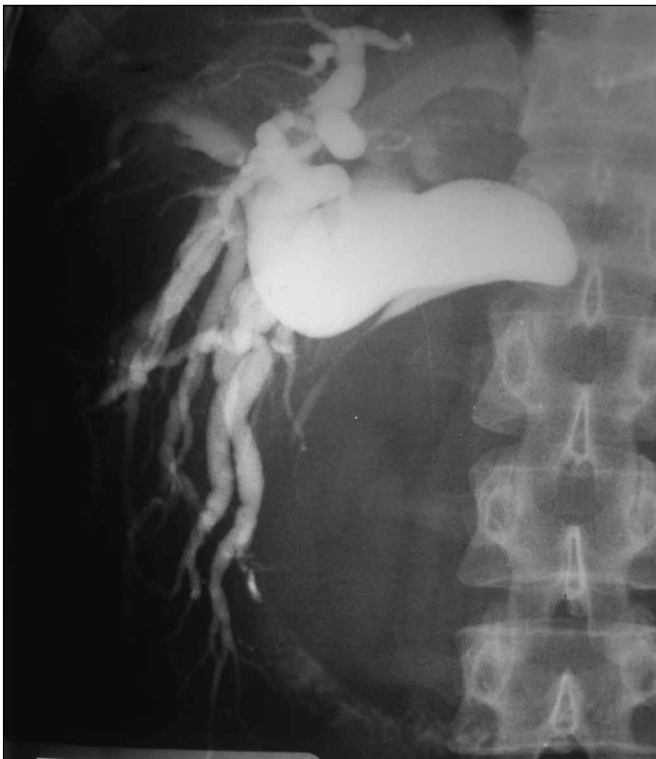

Figura 1. Colangiografía percutánea transparietohepática (CPT). Gran dilatación del árbol biliar con obstrucción biliar completa en unión de hepático común - colédoco por angulación cerrada provocada por rechazo compresivo extrínseco

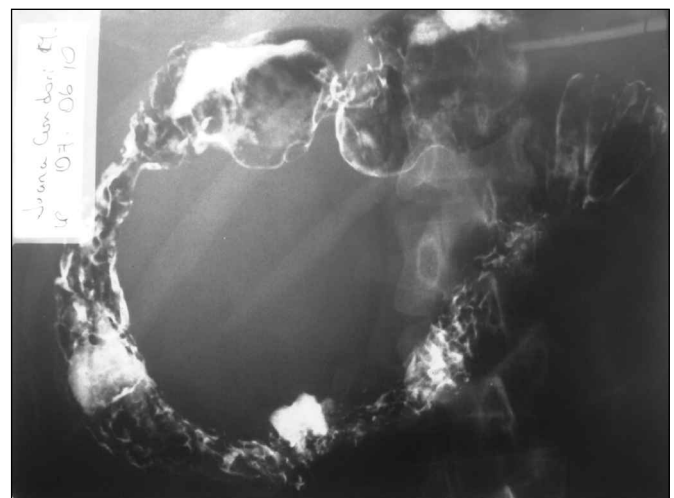


Figura 2. Duodenografía hipotónica. Gran apertura del marco duodenal y en la fluoroscopia movilidad normal de las paredes del duodeno

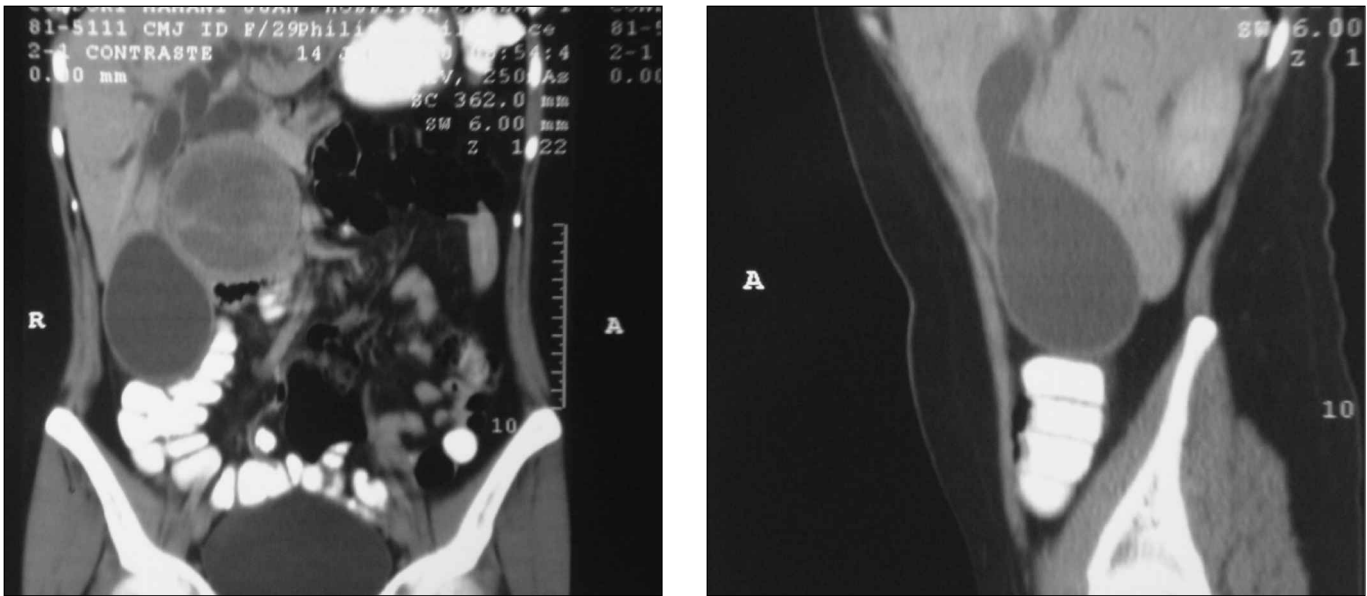


Figura 3. TAC abdominal. Masa sólida y quística de 15 cm de diámetro con movilidad normal de las paredes del duodeno

de células pancreáticas pluripotenciales o probablemente de tejido ovárico ectópico,^{11,12} aunque esta última se asocia más a neoplasias quísticas mucinosas.⁵ Como se ve no se puede precisar su origen, pero actualmente se consideran como tumores exocrinos del páncreas.^{3,13} Debido a su mayor prevalencia en mujeres no caucásicas se los ha relacionado con factores genéticos.¹⁴

En relación al cuadro clínico, se describe que pueda ser asintomático en el 30% de los casos, el dolor abdominal mal referido epigástrico y en HCD se presentan en el 58 a 72% de los pacientes,^{3,5-6,13-16} aunque por el tamaño la sintomatología pueda ser secundaria a compresión de órganos vecinos⁵ y son los métodos auxiliares de diagnóstico los que proporcionan la alta sospecha. Si bien es cierto que no existe una localización preferida, se describe como poco frecuente la ictericia asociada a la localización

cefálica del tumor,^{3,17} como en el caso nuestro descrito. Debido a la poca especificidad del cuadro clínico, generalmente el diagnóstico es tardío y cuando el tumor tiene gran tamaño, como en el caso nuestro que incluso fue sometida a cirugía previa, sin un carácter resectivo, algo muy parecido al paciente referido por Camacho y cols.¹ Se describen complicaciones raras como hemoperitoneo secundario a ruptura del tumor o sangrados intratumorales.^{14, 17,18}

El patrón tomográfico principal, hace mención a una masa grande, de localización variable, de pared bien definida hiperdensa, menos del 10% tienen líquido en su interior y pueden presentarse calcificaciones en el 30% generalmente periféricas.^{3,12,19} Aunque ningún hallazgo tomográfico es patognomónico.⁵

Puede realizarse el diagnóstico preoperatorio por punción con aguja fina con una sensibilidad y especificidades altas (81,6 y 87,5%, respectivamente).²⁰

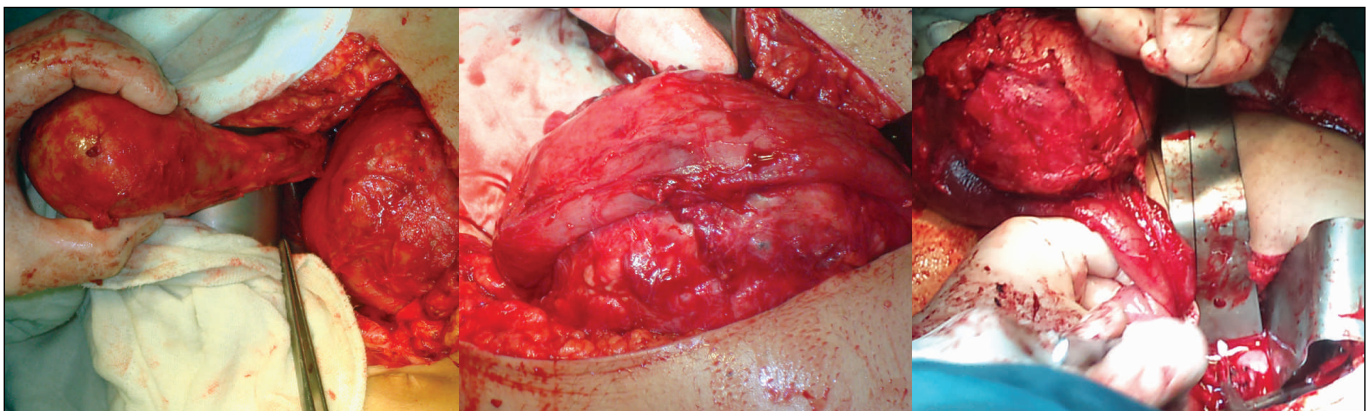


Figura 4. Cirugía: pancreatoduodenectomía sin preservación pilórica

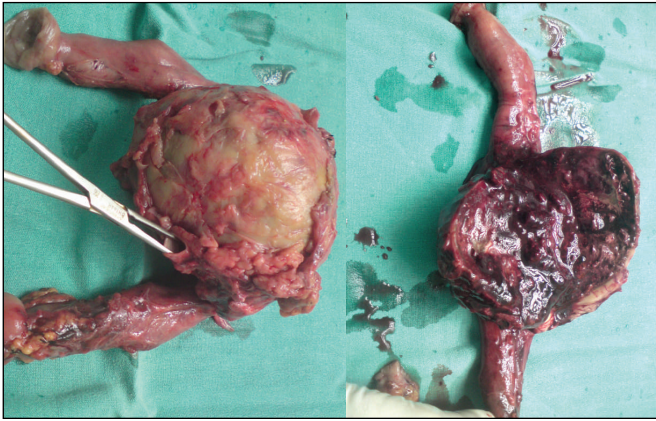


Figura 5. Pieza patológica

Se considera que los TSS se inician como tumores sólidos y que sufren degeneraciones masivas proporcionando su apariencia quística o multiquística.¹³ La descripción macroscópica hace mención a una masa de tamaño variable de pocos centímetros hasta 30 cm, encapsulada, con un componente quístico, sólido y hemorrágico,^{3,5,13} similar al que nosotros describimos en las figuras.

REFERENCIAS

- Camacho JF, Romero MC, Valenzuela EA. Tumor sólido pseudopapilar de páncreas. Presentación de caso y revisión de la literatura. *Cir Ciruj* 2010;78:73-78.
- Kato T, Egawa N, Kamisawa T, Tu Y, Sanaka M, Sakaki N, et al. A case of solid pseudopapillary neoplasm of the pancreas and tumor doubling time. *Pancreatol* 2002;2:495-498.
- Vittore BG, Audisio HJ, Labat EJ. Tumor pseudopapilar sólido de páncreas. Reporte de un caso. *RRR* 2010;74:59-62.
- Ulusan S, Bal N, Kizilkilic O, Bolat F, Yildirim S, Yildirim T et al. Solid-pseudopapillary tumor of the pancreas associated with dorsal agenesis. *Br. J. Radiol* 2005;78:441-443.
- Degen L. Cystic and solid lesions of the pancreas. *Best practice and research in clinical gastroenterology* 2008;22:91-102.
- Martin RCG, Klimstra DS, Brennan MF, Conlon KC. Solid pseudopapillary tumor of the pancreas: a surgical enigma? *Ann Surg Oncol* 2002;9:35-40
- Costa-Neto GD, Amico EC, Costa GD. Tumor sólido cístico pseudo papilar do páncreas (tumor de Frantz). Estudo de quatro casos. *Arq Gastroenterol* 2004;41:259-262.
- Abraham SC, Klimstra DS, Wilentz RE, Yeo CJ, Conlon K, Brennan M et al. Solid-pseudopapillary tumors of the pancreas are genetically distinct from pancreatic ductal adenocarcinoma and almost always –catenin mutations. *Am J Pathol* 2002;160:1361-1369.
- Coleman KM, Doherty MC, Bigler SA. Solid pseudopapillary tumor of the pancreas. *Radiographics* 2003;23:1644-1648.
- Jin YC, Myeong JK, Joo HK, Seung HK, Joon SI, Young To, et al. Solid pseudopapillary tumor of the pancreas: typical and atypical manifestations. *Am J Radiol* 2006;187:W178-W186.
- Fernandez JA. Tumores quísticos del páncreas: revisión de la literatura. *Cir Esp* 2003;73:297-298
- Targarona J, Paggi L, Garatea R, Romero C, Rosamedina JL, Lora A et al. Tumores sólidos pseudopapilares del páncreas. Reporte de 7 casos y revisión de la literatura. *Rev Gastroenterol Peru* 2007;27:185-190
- Garcea G, Ong SL, Neal CP, Pollard CA, Berry DP, Dennison AR. Cystic Lesions of the pancreas. *Pancreatol* 2008;8:236-251.
- Frago R, Fabregat J, Jorba R, Garcia BF, Altet J, Serrano MT et al. Tumor sólido pseudopapilar de páncreas: diagnóstico y tratamiento curativo. *Rev Esp Enferm Dig* 2006;98:813-816
- Patil TB, Sherkhade SV, Kanhere HA, Saoji RR, Ramadwar MR, Shukla PJ. Solid pseudopapillary neoplasm of the pancreas: a single institution experience of 14 cases. *HPB* 2006;8:148-150
- Sheehan MK, Beck K, Pickleman J, Aranha GV. Spectrum of cystic neoplasm of the pancreas and their surgical management. *Arch Surg* 2003;138:657-662.
- Kasem A, Ali Z, Ellul J. Papillary cystic and solid tumor of the pancreas; report of a case and literature review. *World J Surg Oncol* 2005;3:62
- Hernandez PA, Artigas V, Moral Am Magarzo J, Targarona E, Trias M.S. Tumor sólido pseudopapilar del páncreas. *Cir Esp* 2005;77:233-235
- Choi EK, Ho PS, Yoon KD, Won KK, Ho BJ, Gyu LM, et al. Unusual manifestations of primary pancreatic neoplasm: radiologic-pathologic correlation. *J Comput Assist Tomogr* 2006;30:610-617.
- Voss M, Hammel P, Molas G, Dancour A, O'Toole D, Terris B, et al. Value of endoscopic ultrasound guided fine needle aspiration biopsy in the diagnosis of solid pancreatic masses. *Gut* 2000;46:244-249.

El diagnóstico diferencial debe ser realizado con el pseudoquiste de páncreas y otras lesiones quísticas pancreáticas, aunque el carácter pseudopapilar y la microvasculatura pueden diferenciarlos de estos claramente.⁵

El tratamiento quirúrgico resectivo es el de elección. En el presente caso la localización fue cefálica. La localización más frecuentemente descrita es en la cola con el 32 a 50%, seguida de la cefálica en el 33 a 40% y en el cuerpo en 14 a 28%.^{1,3} Dadas estas localizaciones, los procedimientos más frecuentes son la pancreatectomía distal, la duodenopancreatectomía y la enucleación simple. Debido a la localización cefálica en nuestra paciente fue el procedimiento de Whipple el indicado. No necesitamos realizar linfadenectomía debido al grado muy bajo de malignidad, aunque se describen como sitios más frecuentes de metastasis, el hígado, los ganglios linfáticos y el peritoneo.^{3,13}

Se describe una tasa de recidiva del 10 al 15% y una supervivencia a 5 años superior al 90%.^{1,3,13}